

LASER DOPPLER FLOWMETER WITH DIFFERENTIAL ANALYSIS OF THE RHYTHMIC COMPONENT OF MICROVASCULAR HEMODINAMIC

V.I. IVANOV, N.I. IVANOV, A.N. LAZARCHIK

Abstract

The results of the development and research of laser Doppler flowmetry for the diagnosis of microvascular hemodynamics with a differential analysis of the rhythmic component are presented.

Keywords: laser Doppler flowmeter, microhemodynamics, tissue blood flow.

Список литературы

1. Лазерная доплеровская флоуметрия микроциркуляции крови. Руководство для врачей / Под ред. А.И. Крупаткина, В.В. Сидорова. М., 2005.
2. Rossi M., Carpi A., Di Maria C. et al. // *Microvasc. Res.* 2006. Vol. 72. P. 34.
3. Флоуметр лазерный доплеровский ФЛД-01. Регистрационное удостоверение Минздрава РБ ИМТ № ИМ – 7.2848.
4. Бендат Дж., Пирсол А. Применение корреляционного и спектрального анализа. М., 1983.
5. Mallat S.G. // *IEEE Trans. on Pattern Analysis and Machine Intelligence.* 1989. Vol. 11, № 7. P. 674–693.
6. Daubechies I. // *IEEE Trans. Inform. Theory.* 1990. Vol. 36, № 5. P. 961–1004.
7. Norden Huang. // *Proc. of the Royal Society of London.* London, 1998. P. 903–995.

УДК 616.853:616.831-005-007.64-001.5]-008.6

МЕТАБОЛИЧЕСКИЕ И КЛИНИКО-РАДИОЛОГИЧЕСКИЕ ИЗМЕНЕНИЯ У ПАЦИЕНТОВ С СИМПТОМАТИЧЕСКОЙ ЭПИЛЕПСИЕЙ ПРИ РАЗОРВАВШИХСЯ АНЕВРИЗМАХ СОСУДОВ ГОЛОВНОГО МОЗГА

Н.И. НЕЧИПУРЕНКО, Р.Р. СИДОРОВИЧ, И.Д. ПАШКОВСКАЯ,
О.Л. ЗМАЧИНСКАЯ, Л.А. ВАСИЛЕВСКАЯ

*Республиканский научно-практический центр неврологии и нейрохирургии
Ф.Скорины, 24, Минск, 220114, Беларусь*

Поступила в редакцию 22 ноября 2016

Приведены результаты исследования метаболических и клинико-радиологических изменений у пациентов двух групп с симптоматической эпилепсией или без эпилепсии при кровоизлияниях из разорвавшихся артериальных аневризм. Полученные данные свидетельствуют о развитии нарушений гипоксического характера с активацией прооксидантных реакций в обеих группах, однако у пациентов с симптоматической эпилепсией установлено значительное снижение антиоксидантной активности ферментативных и неферментативных систем защиты клеток при повышении продукции провоспалительного цитокина ФНО-альфа в отличие от группы пациентов без эписиндрома.

Ключевые слова: артериальная аневризма, кровоизлияние в головной мозг, симптоматическая эпилепсия, КТ-ангиография, метаболические показатели.

Введение

Артериальная аневризма (АА) – это локальное выпячивание стенки сосуда. Аневризмы сосудов головного мозга, особенно расположенные супратенториально, в 14 % случаев осложняются эпилептическими приступами. При этом возникает сложный комплекс электрофизиологических, патобиохимических и морфологических нарушений, приводящих к возникновению эпилептического очага. Кровотечение из аневризмы повышает риск развития приступов в несколько раз [1]. Цель исследования – изучить особенности клинического течения, нейровизуализационных и биохимических показателей у пациентов с разорвавшимися мешотчатыми аневризмами сосудов головного мозга при наличии или отсутствии симптоматической эпилепсии.

Материал и методы исследования

В основную группу вошли 22 пациента с симптоматической эпилепсией на фоне разорвавшихся АА (13 мужчин и 9 женщин). Средний возраст пациентов данной группы составил $48,0 \pm 12,5$ лет. В контрольную группу вошли 16 пациентов с разорвавшимися АА в возрасте $49,9 \pm 8,7$ лет. В неврологическом статусе оценивали состояние высшей нервной деятельности, функцию черепных нервов, двигательную, чувствительную, координаторную сферы, менингеальные знаки в первые–третьи сутки после госпитализации в нейрохирургическое отделение. Для оценки тяжести субарахноидального кровоизлияния (САК) применяли шкалу Ханта-Хесса [2] и шкалу Всемирной федерации нейрохирургов (WFNS) [3]. Для выявления возможных когнитивных нарушений использовали шкалу MMSE (Mini-mental State Examination) – короткий опросник из 30 пунктов для оценки арифметических способностей человека, его памяти и ориентировки в пространстве и времени. Для определения размеров, локализации аневризмы и внутримозговых кровоизлияний выполняли компьютерную томографическую (КТ) ангиографию на аппарате Discovery CT750HD. Лечение АА включает в себя хирургические вмешательства: клипирование аневризмы сосудов головного мозга или эндоваскулярные методы. Кровоизлияние из разорвавшейся аневризмы является абсолютным показанием к оперативному лечению.

Биохимические исследования включают определение концентрации метаболитов углеводного обмена (лактата, пирувата и их соотношения), показателей про-, антиоксидантной системы (продукты, реагирующих с тиобарбитуровой кислотой (ТБК-П), активность супероксиддисмутазы (СОД), каталазы, общую антиоксидантную активность (ОАА) в сыворотке крови) и провоспалительного цитокина – фактора некроза опухоли-альфа (ФНО- α) в крови. Количественное определение ОАА проводят спектрофотометрически с помощью набора реагентов «Оксистат» производства ИБОХ НАНБ (РБ). Активность СОД в цельной крови изучают по реакции супероксидзависимого окисления кверцетина [4], активность каталазы в плазме крови – по методу [5]. Концентрацию ФНО- α в сыворотке крови определяют методом твердофазного иммуноферментного анализа ELISA тест-наборами ЗАО «Вектор-Бест». Нормальные биохимические показатели определены у 27 практически здоровых испытуемых, средний возраст которых составил $48,6 \pm 12,4$ лет. При статистической обработке полученных данных применяют программу Statistica 6.0. Проверку числовых значений на нормальность распределения проводят с помощью критерия Шапиро-Уилка. При нормальном распределении данных вычисляют среднее арифметическое и стандартное отклонение ($M \pm SD$), при распределении, отличном от нормального – медиану (Me) и интервал между 25 и 75 процентилями. Статистическую значимость между группами оценивают с помощью t-критерия Стьюдента либо критерия Манна-Уитни.

Результаты и их обсуждение

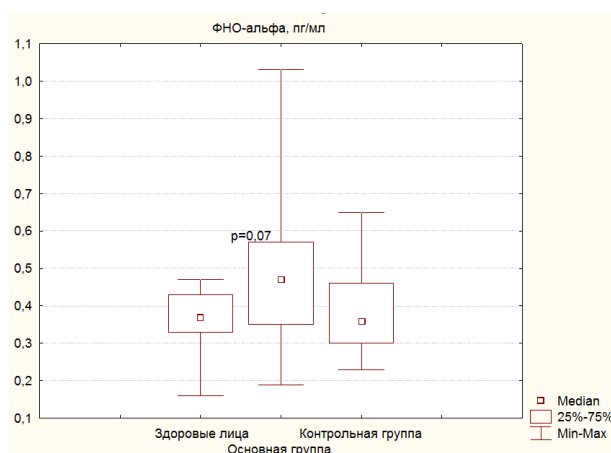
В основной группе из 22 пациентов у 13 чел. (59,1 %) разрыв мешотчатой аневризмы привел к САК, у 9 человек (40,9 %) – к САК и внутримозговому кровоизлиянию. Распределение аневризм по локализации было следующим: у 10 человек (45,45 %) выявлена

аневризма средней мозговой артерии (СМА), у 9 (40,9 %) – передней мозговой артерии – передней соединительной артерии (ПМА – ПСА), у 2 (9,1 %) – внутренней сонной артерии (ВСА), у 1 пациента (4,55 %) – имела место аневризма базилярной артерии. Медиана размера аневризмы в группе составила 7 (2–14) мм.

При анализе времени возникновения эпилептических приступов установлено следующее: у 2-х человек (9,1 %) приступы возникли за 7 и 21 день до разрыва аневризмы, у 4-х (18,2 %) в день разрыва, у 15 человек (68,2 %) в срок от 4 дней до 6 лет после разрыва аневризмы и последующего оперативного лечения, у 1 пациента (4,5 %) – в первые сутки после оперативного лечения. У 18 пациентов (81,8 %) приступы носили генерализованный тонико-клонический характер, у 4-х (18,2 %) имели место фокальные моторные приступы. Пациентам, у которых было 2 и более эпилептических приступа, были назначены противоэпилептические препараты. 17 пациентам основной группы (77,3 %) выполнено клипирование аневризмы, 4-м (18,2 %) – эндоваскулярное выключение аневризмы, 1 пациентка (4,5%) не оперирована.

Неврологический статус до оперативного лечения у 16 пациентов (72,7 %) был без очаговой симптоматики, у 4-х (18,2 %) выявлен гемипарез, у 2-х пациентов (9,1 %) обнаружена пирамидная недостаточность. До оперативного лечения инфаркт мозга развился у 3-х пациентов (13,6 %), после – у 2-х пациентов (9,1 %). Тяжесть состояния пациентов после кровоизлияния аневризматического характера была I и II градации по шкале WFNS и I, III и IV градации по шкале Ханта-Хесса. Когнитивные функции по шкале MMSE были оценены у 8 пациентов и находились в норме, медиана составила 29,5 (27–30) баллов. В контрольной группе из 16 пациентов у 11 человек (68,75 %) разрыв мешотчатой аневризмы привел к САК, у 4-х человек (25,0 %) – к САК и внутримозговому кровоизлиянию. Распределение аневризм по локализации было следующим: у 5 человек (31,25 %) обнаружена аневризма СМА, у 4-х (25,0%) – ВСА, у 6 (37,5%) – ПМА-ПСА, у 1 пациента (6,25 %) – обнаружена аневризма базилярной артерии. Медиана размера аневризмы составила 7 (3–75) мм. 14 пациентам (87,5 %) выполнено клипирование АА, 2 (12,5 %) – эндоваскулярное выключение аневризмы. Неврологический статус до оперативного лечения у 14 пациентов (87,5 %) был без очаговой симптоматики, у 1 (6,25 %) выявлена пирамидная недостаточность, у 1 пациента (6,25 %) отмечались элементы моторной афазии. Тяжесть состояния пациентов после кровоизлияния аневризматического характера была I, II и III градации по шкале WFNS и I и III градации по шкале Ханта-Хесса.

Когнитивные функции были оценены у 14 пациентов и соответствовали нормальным значениям 29,5 (18–30) баллов по шкале MMSE. Как в основной, так и в контрольной группах пациентов до операции установлено достоверное увеличение концентрации лактата ($p = 0,02$) и ($p = 0,001$) и соотношения Л/П ($p = 0,026$) и ($p = 0,00009$) соответственно относительно данных здоровых лиц. У всех обследованных выявлено возрастание содержания ТБК-П ($p = 0,0009$) и ($p = 0,0001$) соответственно по сравнению с нормой. При этом в основной группе выявлено снижение активности СОД до 74,7 (62,2–112,2) Е/мл ($p = 0,05$) относительно нормального уровня 99,6 (85,8–117,6) Е/мл и уменьшение ОАА сыворотки до 1,9 (1,7–2,1) ($p = 0,035$) против 2,38 (1,9–3,37) ммоль тролох/л в группе здоровых лиц, а также установлена тенденция ($p = 0,07$) к повышению концентрации ФНО-альфа, которая составила 0,47 (0,35–0,57) пг/мл по сравнению с данными здоровых лиц – 0,37 (0,33–0,43) пг/мл. Известно, что повышенная продукция провоспалительного цитокина – ФНО-альфа индуцирует образование активных форм кислорода, которые вызывают деструкцию мембран и гибель эндотелиальных и нервных клеток по механизму апоптоза [6, 7]. В то же время в контрольной группе наблюдали сохранение активности антиоксидантной системы в крови на адекватном уровне с достоверным возрастанием каталазной активности; содержание ФНО-альфа составляло 0,36 (0,3–0,46) пг/мл и статистически значимо не отличалось от данных здоровых лиц и основной группы (рисунок).



Концентрация ФНО-альфа у пациентов с разорвавшейся АА и здоровых лиц

Заключение

Использование нейровизуализационных радиологических методов диагностики значительно повышает ее точность и позволяет определить локализацию и размер АА сосудов головного мозга. У пациентов с кровоизлияниями аневризматического характера до операции установлены метаболические нарушения в виде достоверного повышения концентрации лактата и соотношения Л/П, активации процессов ПОЛ с повышением уровня вторичных ТБК-активных продуктов. В группе пациентов с разорвавшимися АА с развитием эпилепсии выявлены существенное снижение антиоксидантного потенциала в виде низкой активности СОД и ОАА сыворотки крови, а также тенденция к увеличению содержания ФНО-альфа по сравнению со здоровыми лицами, что, по-видимому, может указывать на участие реакций свободнорадикального окисления со снижением эндогенной антиоксидантной защиты клеток, а также избыточного высвобождения провоспалительного цитокина ФНО-альфа в патогенезе симптоматической эпилепсии при кровоизлияниях аневризматического характера и способствовать поддержанию эпилептических приступов при данной патологии. Применение высокотехнологичных нейрохирургических вмешательств, в частности операций по клипированию АА или их эндоваскулярному выключению, способствует повышению эффективности комплексного лечения этих пациентов.

METABOLIC AND CLINICAL-RADIOLOGICAL CHANGES IN PATIENTS WITH SYMPTOMATIC EPILEPSY ON THE BACKGROUND OF RUPTURED ANEURYSM IN BRAIN

N.I. NECHIPURENKO, R.R. SIDOROVICH, I.D. PASHKOVSKAYA,
O.L. ZMACHYNSKAYA, L.A. VASILEVSKAYA

Abstract

The results of the study of metabolic and clinical-radiological changes in patients of two groups with and without symptomatic epilepsy on the background of hemorrhages from ruptured arterial aneurysms are shown. The findings suggest that there is the development of hypoxic nature of violations with the activation of prooxidant reactions in both groups, however, in patients with symptomatic epilepsy was found a significant decrease in antioxidant activity of enzymatic and non-enzymatic cell protection systems with increasing the production of the proinflammatory cytokine TNF-alpha in contrast to the group of patients without epilepsy.

Keywords: arterial aneurysm, cerebral hemorrhage, symptomatic epilepsy, CT-angiography, metabolic parameters.

Список литературы

1. Литовченко Т.А., Флорикян В.А. // Укр. вестник психоневр. 2014. Т. 22, № 3. С. 139–145.
2. Hunt W.E., Hess R.M. // J. Neurosurg. 1968. Vol. 28. P. 14–19.
3. Drake C.G. // J. Neurosurg. 1988. Vol. 68. P. 985–986.
4. Костюк В.А., Потапович А.И. // Вопр. мед. химии. 1987. № 3. С.115–118.
5. Костюк В.А., Потапович А.И., Ковалева Ж.В. // Вопр. мед. химии. 1990. Т.36, № 2. С. 88–91.
6. Starke R.M. // Curr Neurovasc Res. 2013. Vol. 10 (3). P. 247–255.
7. Chen X.L., Zhang Q., Zhao R. et. al. // Am J Physiol Heart Circ Physiol. 2004. Vol. 286 (3). P. 1001–1007.

УДК 577.344.3:53**ИЗУЧЕНИЕ ОПТИЧЕСКИХ СВОЙСТВ КОМПЛЕКСОВ
ЦИКЛОДЕКСТРИН-ФОТОСЕНСИБИЛИЗАТОР mTHPC**

М.В. ГОЛЬЦЕВ, Н.А. НЕДЗЬВЕДЬ, В.П. ЗОРИН*

¹*Белорусский государственный медицинский университет, кафедра медицинской и биологической физики
Дзержинского, 83, Минск, 220116, Беларусь*^{*}*Белорусский государственный университет, НИЛ биофизики и биотехнологии
Бобруйская, 5, Минск, 220013, Беларусь**Поступила в редакцию 22 ноября 2016*

Исследована фотоустойчивость комплексов фотосенсибилизатора mTHPC с различными типами циклодекстринов, как характеристика прочности связывания фотосенсибилизатора с носителем. Сделаны выводы о наиболее подходящем типе циклодекстрина, для которого определено оптимальное соотношение концентраций фотосенсибилизатор-носитель.

Ключевые слова: фотодинамическая терапия, фотоустойчивость, mTHPC.

Введение

Фотодинамическая терапия (ФДТ) является одним из актуальных нехирургических методов лечения онкологических и инфекционных заболеваний [1]. В основе метода лежит локальная активация видимым светом специальных веществ – фотосенсибилизаторов, которые избирательно накапливаются в патологических клетках и разрушают их в результате фотохимической реакции в присутствии кислорода тканей. Механизмы деструкции опухоли при проведении ФДТ можно разделить на первичные и вторичные. Первичные механизмы включают в себя некроз и апоптоз опухолевых клеток. Ко вторичным механизмам относится нарушение микроциркуляции крови в результате повреждения клеток сосудистого эндотелия, а также развитие воспалительной реакции, сопровождаемое повышением содержания макрофагов и миелоидных клеток, которые стимулируют выработку противоопухолевых антигенов [2, 3].

Разработка препаратов для ФДТ является важной и актуальной задачей. К ее приоритетным направлениям принадлежит поиск нетоксичных носителей, обеспечивающих высокую прочность связывания с фотосенсибилизатором и его целевую доставку в опухоль. Кроме того, важной задачей является определение оптимального соотношения концентраций фотосенсибилизатор-носитель. В данной работе было выполнено сравнительное изучение свойств комплексов фотосенсибилизатора mTHPC с двумя видами циклодекстринов: метил- β -циклин и триметил- β -циклин, исследование фотоустойчивости и скорости фотовыгорания комплексов в зависимости от типа циклодекстрина и от соотношения концентраций фотосенсибилизатора и циклодекстрина.